

Восстановление отсутствующих зубов с помощью преполимеризованных адгезивно-волоконных систем

Горбань Сергей Анатольевич - компания «Стамил»

Литвин Татьяна Викторовна - врач-стоматолог, консультант компании «Стамил»

ВВЕДЕНИЕ

Современная стоматология предлагает практикующему врачу огромный выбор методик и материалов для лечения и протезирования зубов, однако, зачастую стоматолог оказывается в затруднительном положении, поскольку каждая технология имеет свои плюсы и минусы, и сделать правильный выбор с учетом состояния здоровья, пожеланий и финансовых возможностей пациента оказывается далеко не тривиальной задачей. В последнее время все больше и больше поклонников приобретает концепция минимальной инвазии зубов при лечении и протезировании, которая предполагает сохранение пациенту максимального количества здоровой зубной ткани. Такой подход можно рекомендовать в качестве основополагающего с той существенной оговоркой, что щадящее препарирование зубов не должно стать препятствием на пути к достижению конечной цели: максимально возможному восстановлению функциональных и эстетических свойств натуральных зубов. Нужно помнить о том, что после врачебного вмешательства пациент должен получить максимальный физиологический и психологический комфорт на достаточно продолжительное время, а избранный вами способ восстановления не должен стать пусковым механизмом к возникновению таких новых заболеваний, как болезни тканей пародонта, дисфункции ВНЧС, мышечные дисфункции, гальваноз, заболевания слизистой и т.п.). Современный уровень развития лечения и протезирования позволяет с успехом выполнять реставрации с использованием различных материалов и технологий. При этом восстанавливаются не только анатомические и функциональные особенности утраченных зубов, но также их морфологические и эстетические параметры, такие как форма, микрорельеф, шероховатость поверхности, цвет, прозрачность, флюоресценция, опалесценция и другие особенности физиологического и оптического строения. В конечном итоге стоматолог должен добиться точного соответствия восстановленных зубов соседним натуральным зубам, то есть придать реставрации вид, ничем не отличимый от естественных тканей зуба.

ВОССТАНОВЛЕНИЕ ОТСУТСТВУЮЩЕГО ЗУБА ЖЕВАТЕЛЬНОГО ИЛИ ФРОНТАЛЬНОГО ОТДЕЛА

Подобная клиническая картина является весьма частой в практике стоматолога и поэтому заслуживает детального и подробного рассмотрения. Наиболее распространенным и популярным методом коррекции и восстановления функциональных и эстетических функций отсутствующих зубов в таких случаях является протезирование и в частности, изготовление металлических, пластмассовых, металлокерамических и металлокомпозитных мостов классического (с опорой на два соседних зуба) и консольного (в местах наименьшей жевательной нагрузки, преимущественно в области передних зубов) типов.

Этот вид реставрации с учетом механических и физических свойств пар металл-керамика или металл-композит позволяет с успехом решать большинство клинических задач, однако, многолетний опыт его использования позволил выявить и существенные недостатки. Так, необходимость компенсации толщины металлического основания и керамического покрытия требует существенной препарировки опорных зубов, которые зачастую оказываются витальными. Среди специалистов до сих пор нет единого мнения

относительно необходимости депульпирования витальных зубов, служащих опорами для мостовых и консольных конструкций. С одной стороны, депульпирование позволяет избежать таких проблем, как чувствительность зубов под зафиксированными протезами или развитие пульпитов, которые, в конечном итоге, могут привести к необходимости удаления и переделки всей достаточно дорогостоящей конструкции. Но, с другой стороны, депульпирование значительно ослабляет зуб [4], лишая его естественного пути поддержания гидроксил-фтор-апатитного баланса и не гарантирует пациента и врача от развития периодонтита вследствие ненадлежащим образом obturированных и запломбированных каналов.

Также к недостаткам вышеупомянутых способов протезирования следует отнести достаточно высокую вероятность развития заболеваний тканей пародонта [5], обусловленную медленной коррозией благородных сплавов, гальванозом и аллергическими реакциями (так, в Швейцарии, например, запрещено применение в стоматологии сплавов благородных металлов и сплавов с высоким содержанием палладия, а разрешены только сплавы с высоким содержанием золота). Факторами риска, в случае металлокерамического протезирования, являются также возможная стираемость зубов-антагонистов (поскольку твердость керамики превышает твердость естественной человеческой эмали) [3] и возможность функциональной перегрузки пародонта при неправильном выборе конструкции, которая сама по себе является неэластичной и жесткой. К нетехнологическим недостаткам следует отнести достаточно высокую стоимость реставрации (обязательное подключение зуботехнической лаборатории и целого комплекса специального оборудования и материалов), а также болезненность самой процедуры для пациента и необходимость многократного посещения кабинета стоматолога.

Избавиться от некоторых из вышеперечисленных недостатков позволяет цельнокерамическое протезирование, приобретающее, особенно на Западе, все большую и большую популярность. Чисто керамические реставрации, как правило, используют технологии фрезерования, прессования и обжига специальных керамик Lava (3M ESPE), Cerec, IPS-Empress (Ivoclar), OPC (Jeneric/Pentron) и др. К достоинствам подобных систем, прежде всего, следует отнести:

- Полную химическую инертность цельнокерамической конструкции в ротовой полости, а значит и улучшенную биосовместимость в сравнении с металлокерамическими протезами;
- Отсутствие коррозии сплавов и невозможность образования гальванических пар;
- Более высокую эстетичность реставраций.
- Отсутствие возможных обнажений металла (на маргинальных поверхностях);

Среди недостатков цельнокерамических систем следует прежде всего отметить:

- Недостаточную прочность керамики на изгиб и достаточно низкую трещиностойкость [7-9], ограничивающих использование таких систем максимум 3-мя единицами (предпочтительно фронтального ряда, поскольку использование цельнокерамического протезирования для восстановления сильно нагружаемых зубов жевательного ряда оказывается, как показывают долгосрочные исследования, зачастую неуспешным [6];

- Стоимость реставраций, да и самих систем протезирования, выше или намного выше чем в случае протезирования металлокерамикой;

- Такие факторы, как время изготовления протезов, использование дорогостоящего фрезеровочного и термического оборудования также играют огромную роль в технологии восстановления зубов цельнокерамическим протезированием.

Все перечисленные факторы заставляют относиться к выбору метода восстановления и коррекции зубов с известной осторожностью, тщательно анализируя как возможные варианты развития клинической ситуации, так и материальные возможности пациента.

АДГЕЗИВНО-ВОЛОКОННЫЕ МОСТОВИДНЫЕ ПРОТЕЗЫ

Данный вид протезирования появился сравнительно недавно и своему появлению обязан успехам, которые сделала наука в области создания легких и очень прочных материалов на основе скрепленных специальными составами стеклянных, керамических, полимерных и углеродных волокон. Такие материалы в настоящее время широко используются в самолето- и ракетостроении, кораблестроении, спортивной индустрии, словом там, где лучше всего может проявиться их главное свойство – выдерживать колоссальные нагрузки на изгиб [1]. Каждое из волокон, обладающих высокой прочностью на разрыв, при нагрузках на изгиб начинают работать на растяжение, таким образом, сопротивляясь изгибающему усилию (рис. 1, 2).

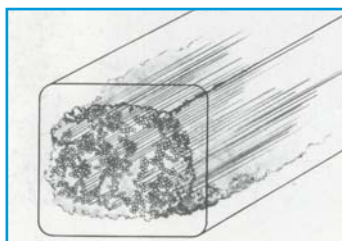


Рис. 1. Расположение волокон в балках.



Рис. 2. При нагрузках на изгиб, волокна работают на растяжение

В качестве прочных волокон производители используют стеклянные или керамические нити (E и S типов), углеродные нити, кевларовые, а также нити из полиэтилена высокого давления. Некоторые типы материалов, присутствующих на стоматологическом рынке, приведены в Таблице 1.

Будучи составной частью волоконно-композитных конструкций, волоконные материалы повышают прочность всей системы, доводя ее до уровня 600 – 1200 МПа (золотые сплавы дают 500-700 МПа), что позволяет с успехом использовать их для протезирования зубов жевательного ряда, подверженных значительным нагрузкам [10].

Революция в стоматологии, обусловленная бурным развитием адгезивных и композитных материалов, предопределила окончательный успех волоконных систем в стоматологии. Возможность изготовить протез непосредственно во рту пациента, адгезивно зафиксировав его на опорных зубах, открыла стоматологам до-

полнительные горизонты, позволив решить актуальную во многом задачу: «протезирование в одно посещение».

Среди изобилия имеющихся на рынке волоконных систем различают следующие их виды и типы:

- Неимпрегнированные (непропитанные) смолой и не преполимеризованные. Подобные системы представляет собой волоконно-плетенные ленточки и шнуры, подлежащие последующей пропитке адгезивами и текучими композитными материалами. Классическими представителями этого вида материалов являются GlasSpan, Connect, Fiber-Splint, Ribbond, Fiberflex и др.

- Импрегнированные смолой и не преполимеризованные. Эти материалы пропитаны смолой в заводских условиях, что облегчает изготовление протезов. Типичным представителем этого класса материалов является Splint-It компании Jeneric/Pentron, FiberTape и FiberRope (Jendental), а также лабораторные продукты, такие как FiberKor, Targis-Vectris и др.

- Импрегнированные смолой и преполимеризованные в заводских условиях. Этот класс продуктов представлен на рынке эластичными штифтами различных размеров и форм, а также волоконными балками.

Чем же интересны адгезивно-волоконные протезы и почему все чаще стоматологи отдают предпочтение именно этим системам? Ответ на этот вопрос, видимо, следует искать в сочетании отличных физико-химических характеристик волоконных материалов с простотой изготовления протезов и ценовой доступностью материалов, используемых для изготовления конструкции. Адгезивно-волоконные протезы требуют меньшей препаровки [2], что особенно актуально в случае хорошо сохранившихся опорных зубов, не содержащих металлов. Они достаточно эластичны, то есть обладают большей амортизационной способностью, мягче передают жевательное давление на опорные зубы, разгружая пародонт. В прикусе эти конструкции толерантны, не стирают антагонисты, что же касается их собственной стираемости, то такая легко поддается коррекции и ремонту, как собственно и сами протезы. Такие конструкции доступны по цене, поскольку в большинстве случаев, стоматолог может их изготовить сам, либо на модели (рис. 3, 4), либо непосредственно во рту пациента.

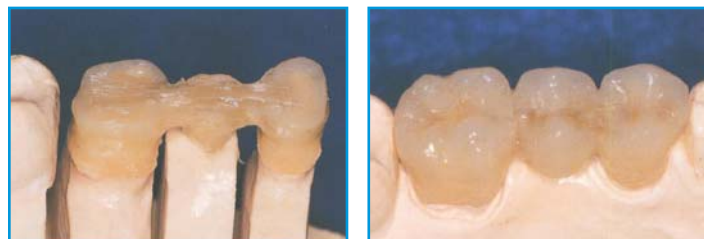


Рис. 3, 4. Изготовление адгезивно-волоконного моста на модели.

Из недостатков адгезивно-волоконных протезов следует отметить ограниченность их применения (замещение единичных отсутствующих зубов), чувствительность адгезивной техники к различным сопутствующим факторам (состояние зубной ткани, чистота операционного поля и т.п.), а также общие проблемы,

FIBRECOR	JEN-FIBERTAPE	GLASSPAN	CONNECT	RIBBOND
Наполненные смолой стекловолоконные полосы для каркаса.	Гибкие силанизированные нити, обработанные ненаполненной смолой Bis-GMA	Гибкие керамические нити	Полиэтиленовые волокна	Полиэтиленовые волокна
Волокна предварительно наполненные смолой	Ручное наполнение смолой	Ручное наполнение смолой	Ручное наполнение смолой	Ручное наполнение смолой
Оттенки A, B, C, D и Clear	Один оттенок	Один оттенок	Один оттенок	Один оттенок
Прочность 539 МПа	Прочность 375 МПа	Прочность 321 МПа	Прочность 222 МПа	Прочность 206 МПа

Табл. 1. Сравнительные характеристики волоконных систем [10].

свойственные композитным материалам (возможная аллергия пациента на метакрилаты и т.п.). Некоторые склонны рассматривать протезирование адгезивно-волоконными системами, как промежуточный этап перед более серьезным металлокерамическим протезированием или предполагаемым протезированием на имплантах. Все, безусловно, зависит от конкретной клинической ситуации, состояния здоровья и финансовых возможностей пациента, но следует заметить, что срок ношения адгезивно-волоконных протезов может измеряться годами (от 1 до 7 лет) и были известны случаи, когда пациент, по прошествии года или двух после постановки адгезивно-волоконных протезов отказывался от более серьезного ортопедического лечения, мотивируя свой отказ удобством своих «временных» конструкций.

ПРОТЕЗИРОВАНИЕ С ПОМОЩЬЮ ПРЕПОЛИМЕРИЗИРОВАННЫХ АДГЕЗИВНО-ВОЛОКОННЫХ КОНСТРУКЦИЙ (БАЛОК). КЛИНИЧЕСКИЙ СЛУЧАЙ.

Протезирование с помощью преполимеризованных адгезивно-волоконных конструкций имеет то неоспоримое преимущество, что значительная часть работы стоматолога или техника уже выполнена производителем в заводских условиях и поэтому такая конструкция имеет априори большую механическую прочность, чем если бы ее выполнял сам пользователь. Исходя из этого сообщения преполимеризованные конструкции целесообразно использовать в качестве опорных или несущих элементов, на основе которых может строиться вся последующая реставрация. Преполимеризованные элементы – балки, в ходе восстановительного конструирования можно дополнять гибкими волоконными лентами и шнурами, создавая некое подобие вантовых мостов, сообщающих всей конструкции дополнительную механическую прочность. В данном клиническом случае отсутствующий зуб восстанавливался адгезивным мостовидным протезом, выполненным с использованием волоконных и композитных материалов компании JenD LLC (Jendental). непосредственно в полости рта в одно посещение (пациент имел ограниченный запас времени). В качестве опорной конструкции использовались прямоугольные балки Jen-FiberBulk, имеющие сечение 1x4 мм, гибкая преимпрегнированная смолой волоконная лента Jen-FiberTape, адгезивный композитный цемент двойного отверждения Jen-DuaCem, адгезивная система Jen-Unibond, текущий композит Jen LC-Flow и универсальный композитный материал Jen-Paragon LC.

1. Исходная ситуация.

Пациент-мужчина, 34 года. Два года назад был утрачен 15 зуб вследствие кариеса и его осложнений (рис. 5). Опорные зубы, ограничивающие дефект, интактные. Пациенту был рекомендован традиционный метод устранения данного дефекта - изготовление металлокерамической мостовидной конструкции, но пациент отказался депульпировать опорные 14 и 16 зубы и производить их обработку под цельнолитую конструкцию. Поэтому было принято решение заменить данный дефект адгезивно-мостовидным протезом (АМП) с использованием стекловолоконной балки Jen-Fiber Bulk и стекловолоконной ленты J-Fiber Tape. Опорные элементы, изготовленные при помощи этой технологии, помогают создавать мостовидные протезы с расстоянием между опорными точками до 20 мм.

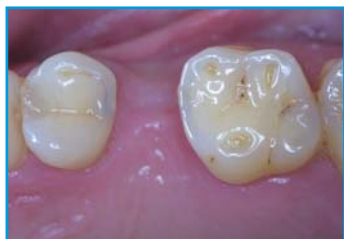

Рис. 5. Исходная ситуация.

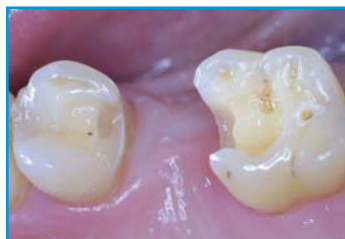

Рис.6. Препаровка.

2.Создание полости в опорных зубах.

Производим препарирование полостей по методике препарирования под вкладку, не забывая про минимальную инвазию живых тканей зубов (рис. 6, схема 1):

- глубина не больше 2 мм на жевательной и апроксимальной поверхностях;
- ширина не менее 1,5 мм;
- основная площадка должна заканчиваться на уровне контактного пункта чтобы, не нарушить точечный контакт зубного ряда и, чтобы материал не касался зубодесневого сосочка;
- дополнительная площадка на жевательной поверхности формируется со вскрытием эмалево-дентинного соединения до половины жевательной поверхности.

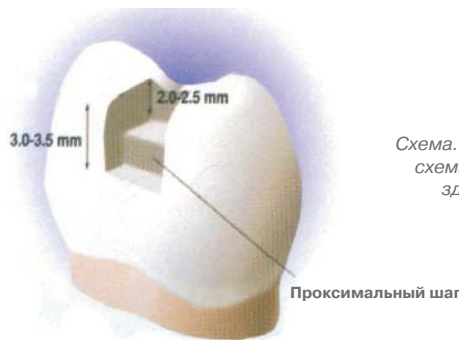


Схема. 1. Рекомендуемая схема препарирования здорового зуба, при установке АВМ.

3.Подготовка балки и ленты.

Jen-FiberBulk изготовлены из кварцевых волокон, скрепленных между собой высокопрочным эпоксидным связующим. Шероховатость поверхности балочек около 10 микрон, поэтому для их фиксации лучше использовать универсальный адгезивный цемент двойного отверждения Jen-DuaCem. Этот цемент имеет крайне малый размер частиц наполнителя (около 0,4 микрон), что позволяет ему легко проникать в микронеровности поверхности, обеспечивая, таким образом, высокую степень микромеханической адгезии. Поскольку на поверхности балочек, в результате выполненной в заводских условиях обработки поверхности, присутствуют обнаженные от связующего кварцевые нити, степень адгезии балок к композиту можно увеличить путем протравливания поверхности 10% гелем фтористоводородной кислоты и последующей силанизацией промытой поверхности силановым праймером (Porcelain Etch & Silane, Ultradent Products Inc.,). Такая обработка может дать дополнительно 3-4 МПа адгезии за счет возникновения химической связи «кварц-силан-метакрилат».

Механические свойства балочек Jen-FiberBulk:	
Тип волокон	кварцевое стекло
Матрица	эпоксидный полимер
Содержание волокон (по весу)	80 %
Содержание смолы (по весу)	20 %
Модуль упругости	> 50 GPa
Модуль изгиба	> 25 GPa

J-FiberTape – гибкие волоконные ленты, силанизированные в заводских условиях и импрегнированы ненаполненной смолой Bis-GMA для увеличения адгезии с бондинговыми системами и текучими композитными цементами. Ленты просты в использовании, не требуют специальных ножниц и не нуждаются в использовании специальных перчаток для работы, ими легко манипулировать, как во рту, так и при изготовлении протезов в лабораторных условиях.

Измеряем длину между основными и дополнительными площадками фольгой и делаем заготовку балки и ленты по размерам выкройки. Подогнанную по длине балку обрабатываем гелем Porcelain-Etch (плавиковая кислота) в течение 30 сек. Промываем балку струей воды, и просушиваем струей воздуха. После этого

наносим Silane, сушим балку и обрабатываем бондом Jen-Unibond и засвечиваем в течение 20 секунд. Заготовку стекловолоконной ленты обрабатываем бондом и прячем в темное место. После этого устанавливаем в ротовой полости коффердам и приступаем к изготовлению АМП.

4. Фиксация балки и ленты.

Обрабатываем полости в опорных зубах травильным гелем Phospho-Jen на основе 35% фосфорной кислоты (рис. 7). Бондинг проводим однокомпонентным адгезивом Jen-Unibond, который обеспечивает сильную и надежную адгезию.

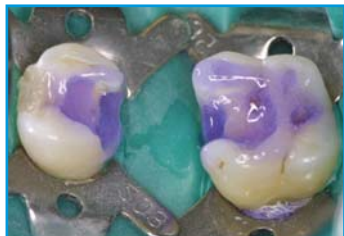

Рис. 7. Нанесен травильный гель Phospho-Jen.

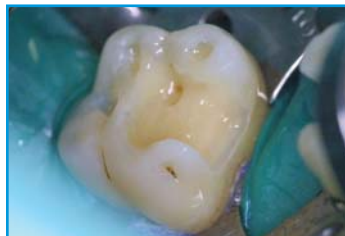

Рис. 8. Полость после нанесения и полимеризации адгезива.

Адгезив вносим в обе полости, раздуваем и полимеризуем в течение 20 секунд каждую полость (рис. 8). На дно основных площадок вносим композитный цемент Jen-DuaCem, устанавливаем балку и засвечиваем в течение 40 секунд (рис. 9). Затем балку обрабатываем жидким фотополимером Jen LC-Flow и укладываем на неё ленту, предварительно пропитанную бондом (рис. 10). Засвечиваем в течение 40 секунд.

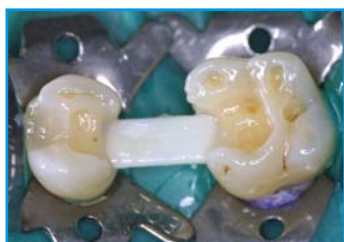

Рис. 9. Фиксация балки.

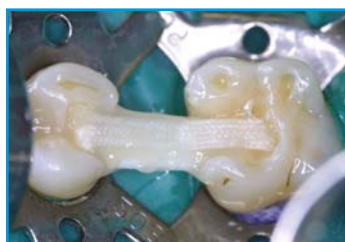

Рис. 10. Фиксация ленты.

5. Реставрация опорных зубов.

Первоначально наносим дентин ОА-2 универсальным композитом Jen-Paragon LC.

После этого наносим эмаль АЗ-Е тело и бугры А2-Е (рис. 11). Устанавливаем матрицу и фиксируем клинья.

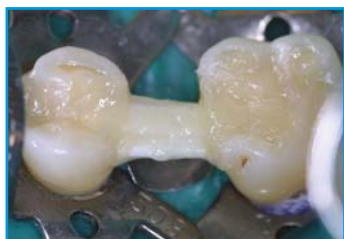

Рис. 11. Реставрация опорных зубов.

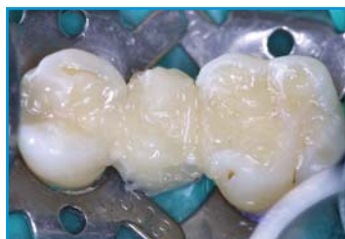

Рис. 12. Реставрация промежуточной части.

6. Реставрация промежуточной части.

Вначале формируем дентин ОА-3, затем эмаль от десны АЗ, тело и бугры А2-Е (рис. 12). Промывную часть промежутка формируем по касательному типу. Снимаем матрицу, клинья и коффердам, протез адаптируем в полости рта, полируем и обрабатываем герметиком для композитов Perma Seal, засвечиваем 20 секунд (рис. 13-14).

На момент выхода статьи время ношения протеза превысило полтора года. Пациент доволен, жалоб и нареканий нет.

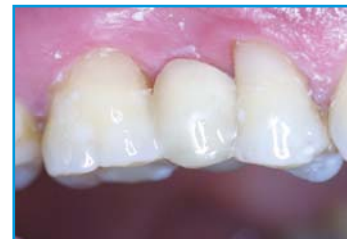
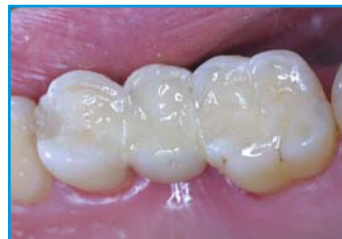
Рис. 13, 14. Окончательный вид реставрации.

ЗАКЛЮЧЕНИЕ

Первые исследования мостовидных протезов с применением стекловолокон на изгиб и излом провел Кербер. Небольшие мостовидные протезы с одним промежуточным звеном показали прочность на излом в 1360N. Мостовидные протезы с двумя промежуточными звеньями - 1040N и даже большие мостовидные протезы с тремя промежуточными звеньями имели 740N. Все эти значения - выше среднего значения максимальной жевательной нагрузки, для которой требуется прочность на излом в 600N [11].

Производитель материалов JenD LLC (Jendental) рекомендует применять свою систему для мостовидных протезов малой протяженности, однако, возможно, что после исследования создаваемых на ее основе конструкций на прочность, окажется возможным использовать эту систему для изготовления мостовидных протезов средней и даже большой протяженности.

ЛИТЕРАТУРА:

- 1) Трезубов С.Н. и др. – «Ортопедическая стоматология – технология лечебных и профилактических аппаратов» – Санкт-Петербург – СпецЛит 2003, С. 137.
- 2) Левицька Л.П. – Матеріали VIII з'їзду Асоціації стоматологів України, «Математичне моделювання конструкції адгезивного мостоподібного протеза» – Київ 1999, С. 408.
- 3) Островой Д.Ю., Гогоци Г.А., Горбань С.А., Ошкадеров С.П., Степкин В.И., Бобокал А.Н. – «Прочность и трещиностойкость керамических материалов, предназначенных для металлокерамического протезирования в стоматологии». – Журнал «Дентальные Технологии» – выпуск 5-6 (2005). – С. 29.
- 4) Копейкин В.Н. «Ошибки в ортопедической стоматологии.» – М.: Триада-Х, 1998. – С. 120-139.
- 5) Копейкин В.Н. «Руководство по ортопедической стоматологии» – М., 1998. – С. 173.
- 6) Wiskott H. W. A., Scherrer S. S., Belser U. C. Ceramics: Elementary principles of fracture and reinforcement // www.worlddent.com/2000/08/articles/wiskott.xml.
- 7) Kelly J. R. Perspectives on strength // Dent. Mater. – 1995. – 11, № 2. – P. 103-110.
- 8) Scherrer S. S., Denry I. L., Wiskott H. W. A. Comparison of three fracture toughness testing techniques using a dental glass and a dental ceramic // Dent. Mater. – 1998. – 14, № 4. – P. 246-255.
- 9) Quinn J. B., Sundar V., Lloyd I. K. Influence of microstructure on the fracture toughness of dental ceramics // Dent. Mater. – 2003. – 19, № 7. – P. 603-611.
- 10) Martin A. Freilich, DDS, Jonathan C. Meiers, DMD, MS, Jacqueline P. Duncan, DMD, MDS, A. Jon Goldberg, PhD. Fiber-Reinforced Composites // Quintessence Publishing Co, Inc – 2000. – P. 9-19.
- 11) Бернд-Йорг Хайненберг, Петер Дукарт: Targis/Vectris - протезирование без металла // www.emedi.ru/is/is3/tech/tech.htm.